





# Биоревитализация в комбинации с RF

Биоревитализация препаратами Bellarti Hydrate и Bellarti Lift и фракционный лифтинг Morpheus 8 для терапии возрастной атрофии кожи и розацеа.



**Дарья Муха**

врач-косметолог,  
Москва

[mukhadaria](#)



**Виктория Лысикова**

врач-дерматовенеролог,  
косметолог, Москва

[dr.lysikova](#)

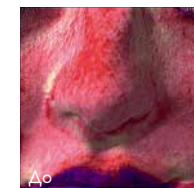
*Биоревитализация усиливает результат от лифтинга Morpheus 8 и сокращает период реабилитации.*



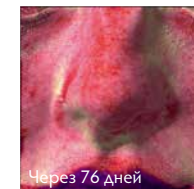
До



Через 76 дней



До



Через 76 дней

Сравнительный анализ на аппарате Antera 3D

**Пациент:** женщина, 30 лет.

**Диагноз:** возрастные атрофические изменения кожи, эритематозная стадия розацеа.

**Цели терапии:** улучшить цвет лица, скорректировать неровный рельеф кожи, покраснения, повысить тонус кожи верхних и нижних век.

**Протокол лечения:**

1. Подготовительная биоревитализация препаратом Bellarti Hydrate. Повышает гидратацию дермы, снижает вероятность постпроцедурных отеков и уменьшает риск гиперпигментации за счёт маннитола в составе. Техника: папулярная и микропапулярная. Объём — 1 мл.


2. Через неделю процедура игольчатого фракционного лифтинга Morpheus 8 с целью сокращения кожного лоскута, нормализации лимфооттока и микроциркуляции, уплотнения кожи. Повреждение эпидермиса незначительно, при этом реализуется тройное воздействие на сосочковый и ретикулярный слои дермы и на ПЖК: абляция, коагуляция и объёмный нагрев.

**Протокол процедуры Morpheus 8:** демакияж, антисептическая обработка, аппликационная анестезия, удаление анестетика, обработка

спиртовыми салфетками. Работа наконечником с 24 изолированными иглами. Кожа лба, носа, висков и периорбитальной зоны — 1–2 мм, 20 мДж/пин, сусле, один проход с наложением 70%; щёчно-скуловая и субментальная зоны — 3 мм, 30 мДж/пин, fixed, 2–3 импульса. Обработка кожи водным раствором хлоргексидина, нанесение постпроцедурной сыворотки Nannpic Epithelium +.

3. Через неделю биоревитализация Bellarti Lift, 1 мл, бугорковой техникой — с целью восполнения гидрорезерва. Глицерол в составе препарата создаёт молекулярную защиту ГК от свободных радикалов, обеспечивая длительное обеспечение гидрорезерва в коже.

**Результаты:** через неделю после второй биоревитализации заметны изменения рельефа и текстуры кожи. Через месяц после Morpheus 8: значительное уменьшение сосудистой сетки, снижение общего уровня воспаления, сужение пор, увеличение тонуса и выравнивание рельефа кожи. Через два месяца: кожа век более плотная, лифтинг верхнего века, рельеф кожи более ровный, признаков обезвоживания нет, субъективно гиперемия больше не беспокоит. ●



Аппарат InMode и насадка Morpheus 8

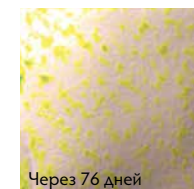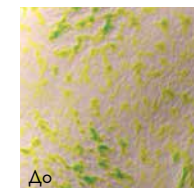
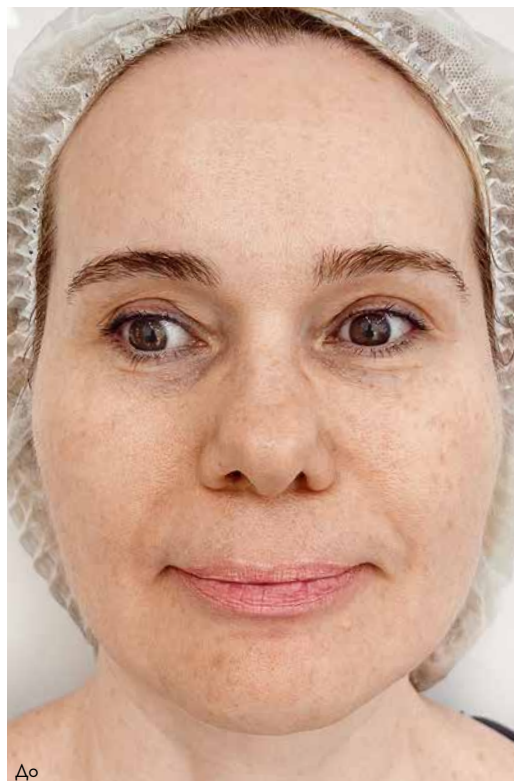[invasive.ru](#)



# Сочетание Morpheus 8 и биоревитализантов

Подготовительная биоревитализация в синергии с игольчатым RF для лечения атонии кожи и гравитационного птоза.

*Игольчатый RF на Morpheus 8 может выполняться как с целью поддержания хорошего тонуса кожи, так и с целью коррекции возрастных изменений.*



Сравнительный анализ на аппарате Antera 3D

**Пациент:** женщина, 44 года.

**Диагноз:** возрастные атрофические изменения кожи, птоз I степени. Объективно: кожа лица атоничная, обезвоженная, тургор снижен, лёгкий птоз жировой ткани щёк.

**Цели терапии:** улучшить цвет лица, нивелировать сухость, стянутость и дряблость кожи, неровный рельеф, изменения овала лица.

**Протокол лечения:** подготовка биоревитализантом Bellarti Hydrate, через неделю — RF на Morpheus 8, ещё через неделю — Bellarti Lift.

**Протокол процедуры Morpheus 8:** демакияж, антисептическая обработка, аппликационная анестезия, обработка спиртовыми салфетками. Работа наконечником с 24 изолированными иглами.

Параметры: кожа лба, носа, висков и периорбитальной зоны — 2 мм, 22 мДж/пин, cycle, один проход с наложением 70%; щёчно-скуловая и субментальная зоны — 3–4 мм, 35 мДж/пин, fixed, 2–3 импульса. Обработка кожи водным раствором хлоргексидина,

нанесение постпроцедурной сыворотки Nannic Epithelium +.

**Результаты:** эритема и отёк после игольчатого RF разрешились через сутки. Субъективные ощущения сухости и стянутости кожи ушли после первой биоревитализации. Через неделю после второй биоревитализации заметны первые изменения рельефа и текстуры кожи, уменьшение носогубных складок при сравнительном анализе на аппарате Antera 3D.

Компактизация тканей видна на всём лице, очевидно устранение углублений и неровностей, шероховатости кожи. Уплотнение тканей видно и невооруженным взглядом, но аппаратные методы диагностики позволяют объективизировать полученные результаты.

Через два месяца на осмотре: кожа более плотная, рельеф и цвет кожи лица более ровный, признаков обезвоживания нет, отмечаются уменьшение и перемещение носогубных жировых пакетов, уменьшение птоза овала лица, кожа периорбитальной зоны при щипковом тесте расправляется быстрее. ●



Постпроцедурная сыворотка Nannic Epithelium +  
[nannic.ru](http://nannic.ru)